asia medical specialists
亞 洲 專 科 醫 生

ISO 9001:2015
FS 550968

腰背痛診斷常見問題



如何診斷腰背痛？

病史： 您的醫生會向您發問有關背痛及其他相關的問題、一般健康狀況及過往病史。醫生可能會要求您在圖像上標示您感到異常症狀，例如疼痛、麻痺、刺痛及無力等的位置。

體檢： 醫生會檢查您背部的靈活性及活動範圍。當中包括測試您的肌肉力量及反射能力，確保它們運作正常。

X光檢查：醫生會安排您作一系列的X光檢查。從X光片可清楚看見骨骼，卻不能直接顯示軟組織狀況。不過，若椎間盤退化，從X光片中多數可看見椎間盤之間的空隙收窄，這表示椎間盤變薄或萎陷。骨刺，也就是骨質增生亦有機會於脊椎及小關節面的邊緣形成。由於椎間盤萎陷及骨刺形成，神經根的空間亦會開始萎縮。X光檢查通常會以坐下或站立向前彎曲 (收緊) 及後傾 (伸展) 等姿態去顯示出異常的動作，這稱為不穩定性。

磁力共振掃描 (MRI)：這是一項利用磁場而非輻射的技術將脊椎影像顯示出來。它可以將骨骼以及軟組織結構顯示出來，例如脊髓、椎間盤 (圖 1)等。

圖 1 椎間盤

對於診斷脊椎病變，磁力共振掃描是最有效的測試。利用磁力共振掃描的影像，可檢查椎間盤的高度，含水量及椎間盤與脊椎骨交換養份的能力。

亞洲專科醫生擁有一部特別的負重式磁力共振儀，讓患者能以站立姿勢進行掃描。這功能十分有用，因為脊椎的症狀通常於站立時才會出現。(圖 2)

電腦斷層掃描：利用X光照射來得出多張的身體橫切面圖像，然後以電腦合成清晰的立體影像。在現時所有造影技術中，電腦斷層掃描最能把骨骼的影像顯示出來。

圖 2 特別的負重式磁力共振儀能掃描患者於站立、傾斜及仰臥姿勢的影像

骨掃描：此程序會以少量的低放射性標記劑，經靜脈注射到患者體內，然後以掃描儀在痛楚位置上掃描。標記劑會聚集於骨骼代謝率高的位置，能被掃描儀偵測。如懷疑患者有腫瘤、感染、或微細骨折，這些情況均會令高骨骼代謝率產生，醫生便會以骨骼掃描診視。

脊髓造影：此程序需於包圍脊髓及神經的硬脊膜囊注射放射性顯影劑，然後進行脊椎X光造影。這樣可清楚地將神經根顯示出來。雖然這是一項高解像度的檢查，但卻很少被用上，因為磁力共振掃描能提供近似的資料，而無需進行注射。

大部份的問題都可以通過X光及磁力共振的基本造影檢查，明確地診斷出來。不過在某些情況下可能需要進行注射測試，才可作出準確的診斷，例如：當痛楚並非跟典型例症般呈現、來自多種疾病、預期的手術後效果、複雜的問題 (例如之前的手術失敗) 及人體結構變異。

刺激性椎間盤造影術：刺激性椎間盤造影術 (又稱為刺激性椎間盤注射檢測) 於二十世紀中期已被用為診斷背痛的方式[1]。這是一項複雜而精細的程序，當中需要考慮多項因素，才能產生一致、可靠及有用的數據，協助醫生去確認患者的痛楚根源及最佳治療方案。這程序相當依靠外科醫生的技術，對於患者是否適合進行椎間盤造影術、應該擷取得哪些有用的資料及運用哪種技術，都有賴具備豐富臨床診斷經驗的脊椎外科醫生來判斷。

椎間盤造影術不單只是顯示椎間盤，而是在過程中重現病人常見的痛楚，來確認有問題或受傷的椎間盤。

椎間盤造影術有什麼作用？只進行磁力共振掃描足夠嗎？

這兩項脊椎造影所得的資料之比較一直被受爭議。磁力共振掃描是一個優秀的造影診斷工具，它不但能把椎間盤的結構顯示出來，而且更可將椎間盤的正常老化過程仔細呈現。

若疼痛是來自個別的椎間盤病變，磁力共振掃描一般可以鑑別痛楚根源。不過仍有三成機會，磁力共振掃描未能顯示與症狀的相關性。若痛症是由多個椎間盤病變引起的話，情況會變得更複雜。每個病變的椎間盤都可能呈現不同的病徵。

若磁力共振掃描發現不正常情況，又未能解釋臨床病徵，我們便需要利用椎間盤造影術準確診斷出痛楚根源。通常醫生可以在進行椎間盤造影術時，同時為您進行治療注射以去除您的痛楚。

最常用的椎間盤造影術程序是椎間孔硬膜外類固醇注射。

椎間盤造影術的優點是：

1. 能夠將背痛的症狀與不正常的磁力共振掃描結果聯繫起來。(有助外科醫生為您選擇一個最適合的治療方案) [2].
2. 從多個退化的椎間盤中，排除沒有病徵的椎間盤。(腰椎有三至三個椎間盤退化是普遍的情況，尤其是年老的患者)。
3. 有助醫生鑑別那一節椎間盤及多少節椎間盤需要進行手術 [2]。
4. 能有效預測術後痛楚舒緩的程度。根據一項腰背痛治療的研究顯示，若術前的椎間盤造影呈陽性結果，約有八成九的患者在術後獲得持續臨床改善；而得到陰性結果的患者，只有五成二在術後獲得改善 [2, 3]。
5. 可同時進行痛楚注射療法 (可減輕腰背痛，也可能免除動手術的需要)。
6. 風險極少，而且適合絕大部分的患者，除了對顯影劑或局部麻醉敏感的人士以及懷孕婦女。

如何進行椎間盤造影術?

進行椎間盤造影程序前兩小時開始停止飲食。您會入住醫院的日間手術病房。

此程序會在局部麻醉下進行。您會俯臥在床上約三十至四十五分鐘（視乎涉及的椎間盤節數，及是否需要進行額外程序）。因應X光檢查結果決定椎間盤注射的位置及數目。

圖 3 進行椎間盤造影術的手術室設置

您的背部會以無菌布遮蓋（圖 3）。醫生會用利多卡因（一種局部麻醉劑）把您的皮膚麻醉。醫生會X光導引下把一支幼針插入椎間盤內（圖 4）。

醫生會在您的椎間盤內注射顯影劑，看看會否重現您平常的背痛（圖 5）。這稱為刺激性測試。透過X光檢查可讓您的醫生看到椎間盤的形狀，任何撕裂及顯影劑的洩 漏。

下一步是舒緩測試。醫生會於椎間盤內注射利多卡因，觀察疼痛舒緩反應。我們會在注射後一分鐘記錄您疼痛程度的變化。若有需要，醫生會在正常的椎間盤進行注射，

以作比較。不過，為免患者感到不適及正常的椎間盤因注射而有機會退化，醫生盡可能會避免以注射作比較。

在椎間盤造影術過程中，很多時都會進行其他止痛程序，例如硬膜外類固醇注射。

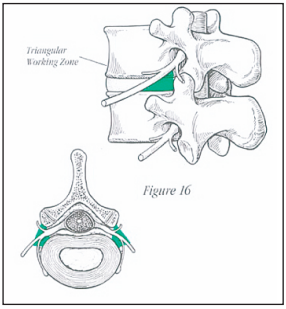

圖 4 幼針會通過綠色部份的「安全區域」插入椎間盤空間

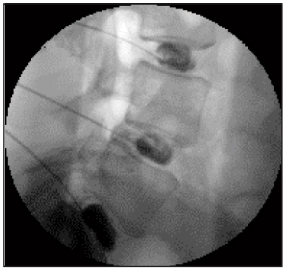

圖 5 椎間盤造影術在手術中的影像

術後我應做些甚麼？及預期甚樣？

術後二十至三十分鐘，您可嘗試活動背部以激發平時感到的疼痛。術後的一星期，您亦應把餘下的疼痛（如果有的話）、舒緩情況記錄下來。

您能否在注射後的數小時內得到改善，取決於疼痛是否主要來自受注射的椎間盤。在少數個案中，腿部在接受注射後的數小時內可能會有麻痺、少許無力或異常的感覺。

在類固醇還未發揮功效而麻醉藥功效減弱時，您可能會感到痛楚略為增加，而且持續數日。注射後的兩三日，冰敷比熱敷更能有效減輕痛楚。

注射後的二至五日您會感到疼痛有所改善。少數情況下，您可能在一週後仍感到痛楚。您可能要繼續服用常規藥物達兩星期。在注射後而麻醉藥仍然有效及/或類固醇仍然發揮功效的幾星期，您可能會被轉介接受物理治療或手力療法。

椎間盤造影術有風險嗎？

椎間盤造影術的風險包括椎間盤炎、神經系統及內臟損傷、顯影劑敏感、脊椎性頭痛及其他併發症。亦有記錄顯示手術有機會引致脊髓損傷、血管受損、椎前膿腫及硬膜下積膿 [4]。1995年已有研究確認：接受椎間盤造影術的病人有百分之零點一五機會出現併發症，而有關的椎間盤則有百分之零點零八機會出現併發症 [5]。

由於患者多數在接受此檢查前已有背痛，椎間盤造影術是有可能引致持續背痛的。在這些術後持續疼痛個案中，超過 8 成的患者都有明顯的情緒及心理問題、並有慢性痛症，以及曾有傷殘索賠的情況 [6]。

選擇性神經根阻隔(SNRB): 這是一項專為有神經根症狀（神經根病變）而設的注射測試及/或治療注射程序。在X光導引下把局部麻醉劑及類固醇注射在神經根上（圖 6）。所需的儀器、術前預備及技術，與椎間盤造影術一樣。

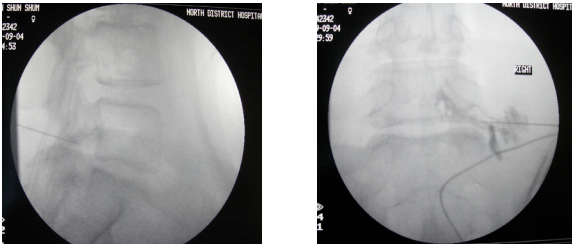

圖 6 術中的X光透視鏡顯示於右邊L5神經根進行選擇性神經根阻隔。左圖：橫向角度。右圖：前後角度。

小關節或骶髂關節注射: 於這些關節注射局部麻醉藥，可評估它們是否腰背疼痛的來源。審視麻醉藥對緩解痛楚的功效，從而確認產生腰背痛的關節。

結論

腰背痛是最常見的求醫原因之一。雖然磁力共振掃描是一個很好的檢查，但它未能顯示那一節有痛楚。椎間盤造影術是顯示痛楚根源最準確的方法。由於脊椎痛症的成因眾多，若不進行椎間盤造影術，很多個案並不能作出明確的診斷。

椎間盤造影術有可能幫助患者避免進行不必要的手術。患者於術前進行椎間盤造影術，手術後成功的機會增加，尤其在多個椎間盤出現病變的個案中更為顯著。

參考文獻

1. Palit M, Schofferman J, Goldthwaite N. Anterior Discectomy and Fusion for the Management of Neck Pain. Spine 1999; Vol.24 (21): 2224.
2. Simmons EH, Bhalla SK. Anterior Cervical Discectomy and Fusion. A clinical and biomechanical study with eight-year follow-up. J Bone Joint Surg (BR) 1969; 51: 225-37.
3. Colhoun E, McCall IW, Williams L, Pullicino VNC. Provocation discography as a guide to planning operations on the spine. J Bone Joint Surg (BR) 1988; 2:267-71.
4. Zeidman SM, Thompson K, Ducker TB. Complications of cervical discography: analysis of 4400 diagnostic disc injections. Neurosurgery. 1995; 37 (3): 414-7.
5. Guyer R, Ohnmeiss D. Lumbar discography. Position statement from the North American Spine: Society Diagnostic and Therapeutic Committee. Spine 1995; 20:2048-59.
6. Carragee EJ, Chen Y, Tanner C, Hayward C, Rossi M, Hagle C. Can discography cause long term back symptoms in previously asymptomatic subjects? Spine 2000; 25(14): 1803-1808.

此文章原文由亞洲專科醫生以英文撰寫
© 2017 亞洲專科醫生，版權所有

更多醫療文章可於本診所網站下載

脊椎

- 腰椎管狹窄症常見問題
- 診斷腰背痛常見的問題
- 頸椎間盤突出或退化的治療方法
- 骶髂關節疼痛常見問題

手、腕及肘部

- 腕管綜合症常見問題解答
- 手部常見的疾病

肩部

- 這真是凝肩嗎？

髖部及盆骨

- 股骨髖臼撞擊常見問題
- 骶髂關節疼痛常見問題
- 髖臼異常的常見問題
- 選擇各類髖關節置換手術常見問題

膝部

- 前十字韌帶的常見問題
- 半月板再生微創手術：植入Actifit 聚氨酯支架
- 半月板常見問題解答：撕裂、修復及移植
- 生物膝關節置換手術常見問題
- 膝部關節炎常見問題
- 膝關節軟骨損傷常見問題

足部及踝部

- 拇囊炎常見問題
- 足踝微創手術
- 足踝扭傷常見問題
- 阿基里斯跟腱病常見問題

兒童骨科

- 脊柱側彎：普遍但常被誤解的疾病

香港中環皇后大道中 29 號 華人行 8 樓　電話 + 852 2521 6830　傳真 + 852 2521 6831
九龍尖沙咀廣東道 5 號海洋中心 1210 室　電話 + 852 3420 6666　傳真 + 852 2521 6831
www.asiamedicalspecialists.hk　info@asiamedical.hk

20200420